Neurogener Schock

Neurologie · https://rd-factsheets.de/fs/neurogener-schock/

Beim neurogenen Schock handelt es sich um einen distributiven Schock aufgrund einer **Imbalance zwischen sympathischer und parasympathischer Regulation der Herzaktion und der Gefäßmuskulatur**. Im Vordergrund steht eine **ausgeprägte Vasodilatation mit relativer Hypovolämie** bei zunächst unverändertem Blutvolumen. Der Rettungsdienst kommt mit dem neurogenen Schock häufig im Rahmen von schweren Traumata in Kontakt.

Es handelt sich um ein **lebensbedrohliches Notfallbild**, welches eine besonders fokussierte Versorgung und einen schonenden Transport des Patienten benötigt. Häufig sind die Prognosen der Patienten sehr schlecht, oft kann eine bereits initial festgestellte Querschnittslähmung nicht mehr klinisch behoben werden.

Ursache

Es gibt drei zugrundeliegende Pathomechanismen, welche einen neurogenen Schock verursachen können:

- **direkte Schädigung der Zentren für die Kreislaufsteuerung durch Kompression** (Hirnstammtrauma), **Ischämie** oder durch **medikamentöse Wirkungen**
- **Unterbrechung der efferenten Nervenbahnen durch Traumen oberhalb der mittleren Brustwirbel (Th 6)**, auch Querschnittssyndrom genannt, und somit fehlende Reizweiterleitung von Gehirn in das Rückenmark
- **wechselseitige Afferenzen zum Kreislaufzentrum in der Medulla oblongata** durch Angst, Stress, Schmerzen oder fehlgesteuerte Nervus-Vagus-Reflexe

Häufigste Ursache für einen neurogenen Schock im Rettungsdienst ist die **traumatische Durchtrennung des Rückenmarks** beispielsweise nach Stürzen aus großer Höhe.

Im Bereich unterhalb der Läsion kommt es zur **fehlenden Regulation des Sympathikus**, weshalb es zu einer peripheren Gefäßweitstellung und einem einhergehenden Blutdruckabfall kommt. Durch den Sympathikus gesteuerte Kompensationsmechanismen wie die Freisetzung von Katecholaminen, wodurch eine Vasokonstriktion sowie ein Anstieg der Herzfrequenz ausbleibt,

entfallen. Hinzukommt der Verlust von Sensibilität und Motorik.

In Kombination mit einem schweren Blutverlust im Rahmen eines Traumas verschlechtert sich die Situation zusätzlich und es kann ein absoluter Volumenmangel auftreten.

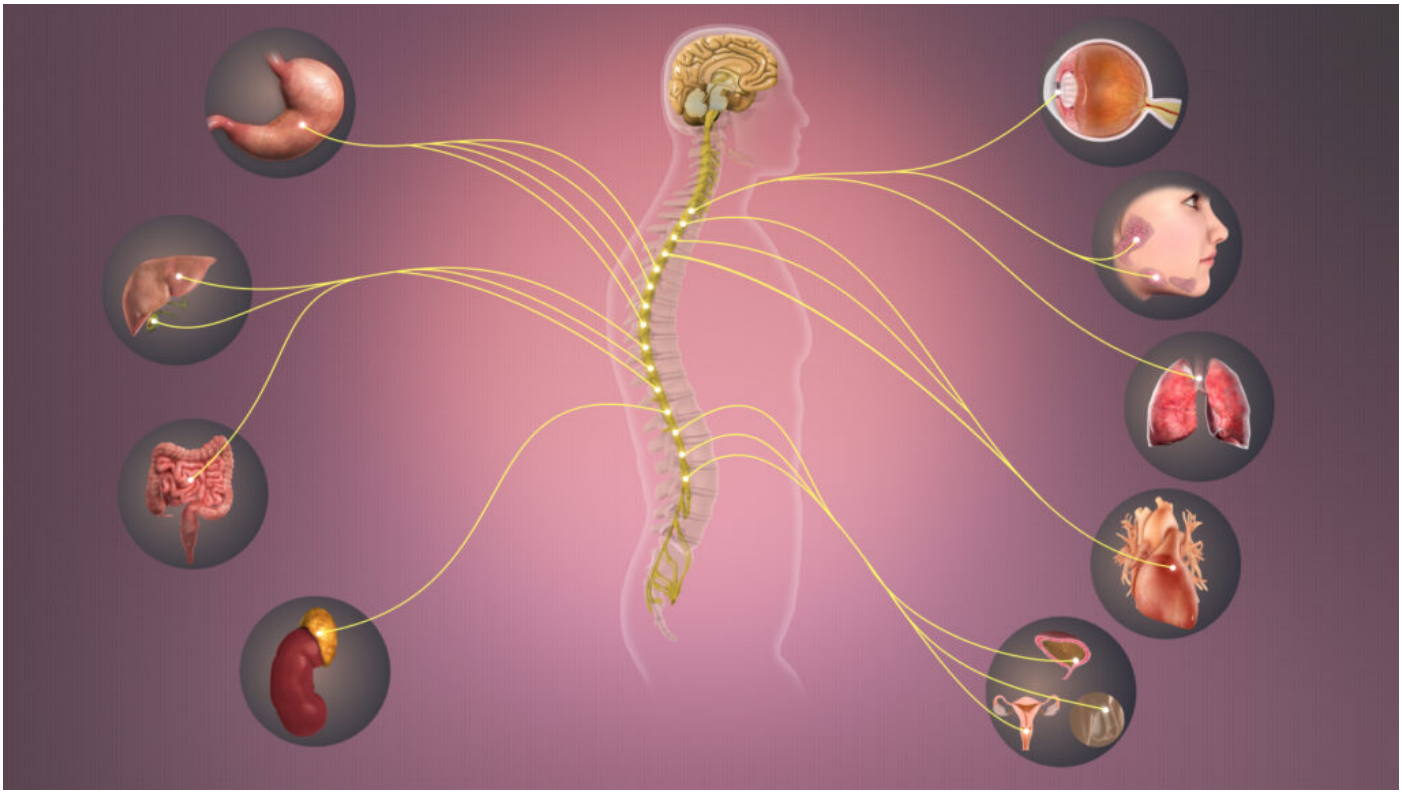

Sympathische Nervenbahnen mit Austritt aus dem Rückenmark

(Grafik by Scientific Animations under CC BY-SA)

Symptome

Bei einem neurogenen Schock zeigen Patienten eine **warme** (Gefäßerweiterung) und **trockene Haut** (fehlende sympathische Innervation der Schweißdrüsen) und haben somit **keine „klassischen“ Schocksymptome**.

Gekennzeichnet ist der neurogene Schock durch einen **plötzlichen SRR-Abfall auf < 100 mmHg** und einer **Herzfrequenz von < 60/min**, einhergehend mit Bewusstseinseintrübungen. Hinzukommt der **inkomplette oder komplette Verlust von Sensibilität und Motorik** im Bereich unterhalb der Verletzung. Je nach Höhe der Durchtrennung kommt es zu lebensbedrohlichen Symptomen.

Beispiel: Die Durchtrennung im Bereich Th 1 - 4 sorgt für einen Ausfall des Sympathikus im Bereich des Herzens, durch den überwiegenden Parasympathikus kommt es zu einer Bradykardie. Genauso kann eine Durchtrennung im Bereich des Halses (C 1 - 4) zu einer Ateminsuffizienz durch

fehlende Innervation der Thoraxmuskulatur führen (Zwerchfellatmung) oder aber einen sofortigen Atemstillstand auslösen.

Therapie

Die Therapie erfolgt **symptomorientiert mithilfe des ABCDE-Schemas**. Sie muss je nach Höhe der Läsion des Rückenmarks individuell auf den Patienten angepasst werden.

Zwingend sollte eine hochdosierte O2-Gabe mittels Maske mit Reservoir und eine Volumentherapie über bestenfalls zwei großlumige i.v.-Zugänge erfolgen.

Der Querschnitt sollte mithilfe von Klebeband oder einem Stift markiert werden, um etwaige Verschiebungen im Einsatzverlauf oder in der Klinik erkennen zu können.

- **hochdosierte O2-Gabe**
- **mind. ein großlumiger i.v.-Zugang**
- **kontinuierliches GCS- & pDMS-Monitoring**
- **Querschnitt markieren** (z.B. mit Stift oder Klebestreifen auf der Haut des Patienten)

Der Transport muss unter **vollständiger Immobilisierung mittels Vakuummatratze** erfolgen. Frühzeitig sollte an einen schonenden luftgebundenen Transport bei längeren Fahrtstrecken gedacht werden.

Die Zielklinik muss zwingend über eine Neurochirurgie mit OP-Bereitschaft sowie über freie intensivmedizinischen Kapazitäten verfügen.

Medikamente

Eine Volumentherapie ist unumgänglich muss in einer Vielzahl von Fällen aber um eine ergänzende Katecholamin-Therapie zur Kreislaufstabilisierung ergänzt werden.

Infusionslösung	**1500 - 2000 ml i.v.**

Norepinephrin	**Push Dose Pressor** **10 – 20 µg i.v. “aus der Hand”** *kurz wirksam, regelmäßige Wiederholung* **Perfusor 1 mg (20 µg/ml)** **0,1 µg/kgKG/min = 25 ml/h Laufrate** *Dosierung & Laufrate individuell anpassen*
Epinephrin	*sofern Noradrenalin nicht ausreichend*

Sollte aufgrund von Schmerzen eine **Analgesie** nötig sein, ist eine Kombination aus Esketamin und Midazolam aufgrund der kreislaufprotektiven Wirkung dem Einsatz von Opioiden vorzuziehen.

Esketamin	**0,125 – 0,25 mg/kgKG i.v.**
Midazolam	**< 60J = 2 – 2,5 mg i.v.** (max. 7,5 mg) **≥ 60J = 0,5 – 1 mg i.v.** (max. 3,5 mg)

CAVE: Der Einsatz von Methylprednisolon wird nicht mehr empfohlen, da es das Outcome nicht verbessert!
Früher wurde es eingesetzt, um die Kaskade der Sekundärschädigungen zu unterbrechen (Zellmembranstabilisierung, Reduktion freier Sauerstoffradikale, Reduktion der Entzündungsmediatoren, Verbesserung der Minderdurchblutung).

Differentialdiagnostik

- Schädel-Hirn-Trauma
- Sepsis

Quellen

- Bastigkeit, M. (2019). *Medikamente in der Notfallmedizin*. Edewecht, Deutschland: Stumpf + Kossendey.

- Enke, K., Flemming, A., Hündorf, H.-P., Knacke, P. G., Lipp, R. & Rupp, P. (Hrsg.). (2015). *Lehrbuch für präklinische Notfallmedizin: Patientenversorgung und spezielle Notfallmedizin* (5. Aufl., Bd. 1). Edewecht, Niedersachsen: Stumpf + Kossendey.
- Gores, M. & Schneck, J. (2018). Wenn der Druck raus ist – die verschiedenen Schockformen. *retten!*, *7*(05), 334–343. https://doi.org/10.1055/a-0629-0060
- Jeanneret, B. & Mäder, M. (2008). Hochdosiertes Methylprednisolon in der Behandlung des akut Querschnittverletzten. *Swiss Medical Forum – Schweizerisches Medizin-Forum*, *8*(14). https://doi.org/10.4414/smf.2008.06453
- Luxem, J., Runggaldier, K., Karutz, H. & Flake, F. (Hrsg.). (2016). *Notfallsanitäter Heute* (6. Aufl.). München, Deutschland: Urban & Fischer.
- Riepl, C. (2019). Wirbelsäulenverletzungen – die verborgene Gefahr. *retten!*, *8*(04), 270–279. https://doi.org/10.1055/a-0653-8438
- Riepl, C., Röhrer, S., Muth, C., Gebhard, F. & Schicho, A. (2016). Präklinisches Management von Wirbelsäulenverletzungen - Prehospital Managemant of Spine Injury. *Der Notarzt*, *32*(04), 190–198. https://doi.org/10.1055/s-0042-112255
- Standl, T., Annecke, T., Cascorbi, I., Heller, A. R., Sabashnikov, A. & Teske, W. (2018). The Nomenclature, Definition and Distinction of Types of Shock. *Deutsches Aerzteblatt Online*. https://doi.org/10.3238/arztebl.2018.0757